

脳ドックサマリー

10/14/2010

***** 様

患者名：***** **歳 女性、CVIC-ID：*****

検査項目：脳ドック

検査日時：10/11/2010 月曜日

受診項目：頭部 MRI/頭頸部(血管)MRA, 頸動脈エコー

このたびは心臓画像クリニック (CVIC) 飯田橋に脳ドックをご依頼いただき、誠にありがとうございました。検査結果をご報告いたします。

1. 非造影頭部 MRI、頭頸部(血管)MRA

明らかな異常所見を認めません。頭頸部血管に明らかな異常は認められませんでした。左上顎洞の壁肥厚と副鼻腔の液貯留が見られ、慢性副鼻腔炎とされます。詳細は別紙(画像診断報告書)をご参照ください。

2. 頸動脈エコー

両側頸動脈に明らかな動脈硬化性プラークを認めません。動脈硬化の指標となる頸動脈の内膜肥厚は、左総頸動脈 0.5mm、右総頸動脈 0.5mm (正常値 1.0mm 以下)と両側総頸動脈にて肥厚を認めません。

まとめ：

脳には明らかな病変は認められません。両側頸動脈に動脈硬化性変化を認めません。左上顎洞の壁肥厚と副鼻腔の液貯留が見られ、慢性副鼻腔炎とされます。耳鼻咽喉科受診をお勧めします。

今後は、動脈硬化の危険因子 (高血圧、高コレステロール血症、糖尿病、喫煙) の出現に関して十分な注意が必要です。

尚、疑問点がございましたら、いつでも心臓画像クリニック (CVIC) 飯田橋の寺島正浩までご連絡ください。ご来院ありがとうございました。今後もよろしくお願いいたします。

心臓画像クリニック (CVIC) 飯田橋
寺島正浩



画像診断報告書

心臓画像クリニック飯田橋

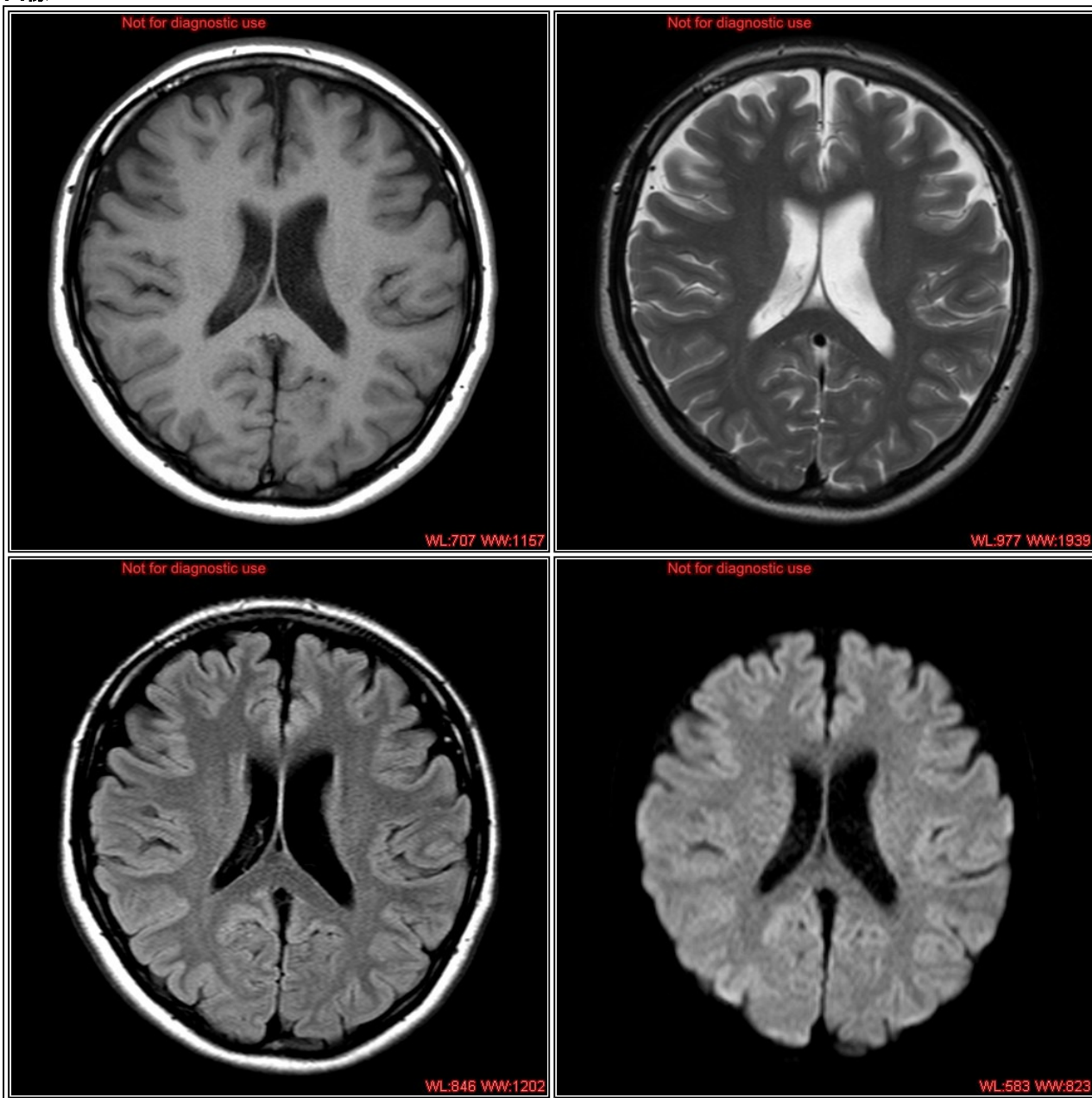
****年 **月 **日 検査
****年 **月 **日 作成

未承認

ID: **** Name: **** Age: **** Sex:

担当医師: M.Terashima 診断医師: M.Terashima

画像



所見

頭部MRI
明らかな頭蓋内病変を認めず、拡散強調像でも明らかな異常信号域は指摘できません。
左上顎洞の壁肥厚と副鼻腔の液貯留が見られ、慢性副鼻腔炎とと思われます。

慢性副鼻腔炎の疑い

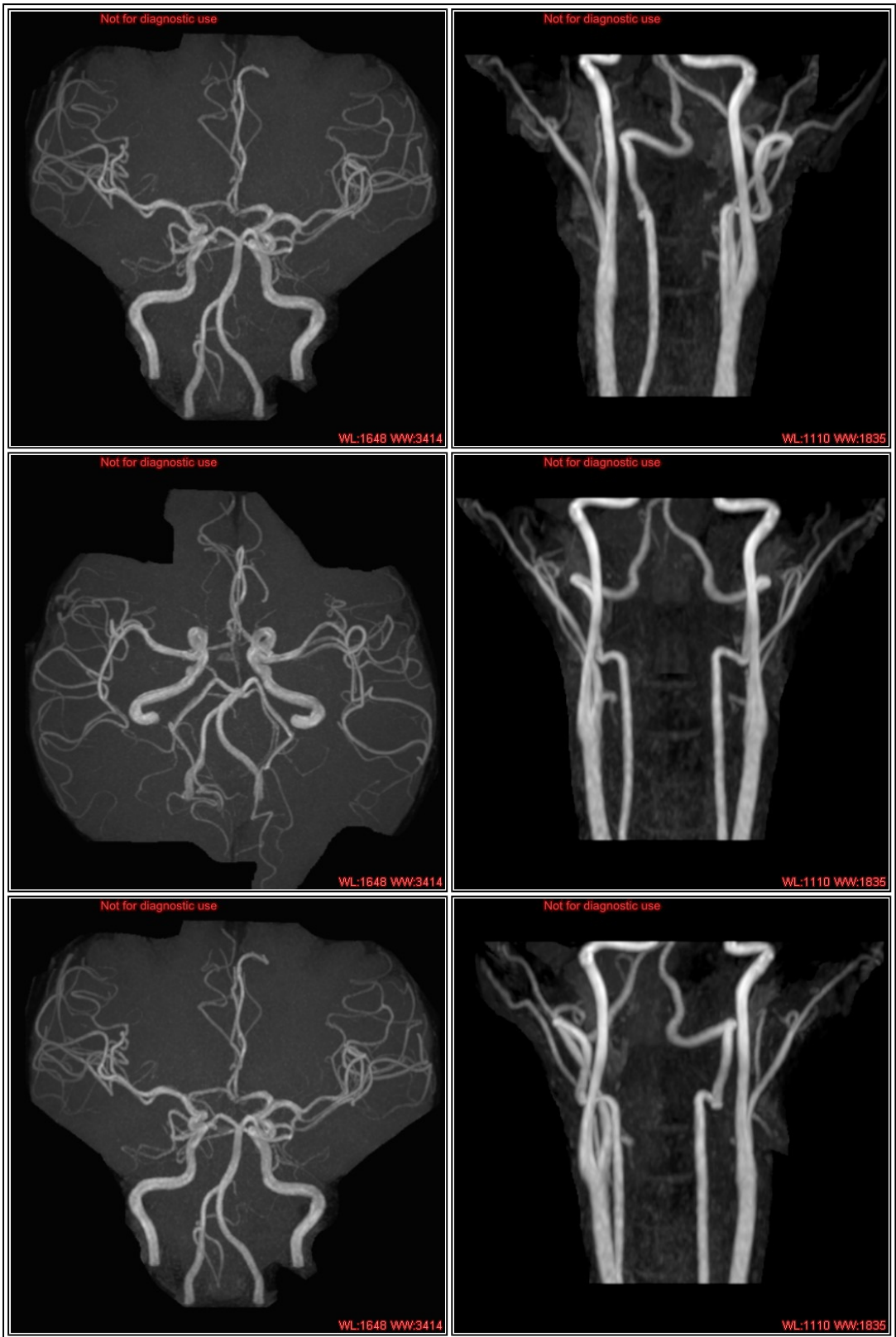
画像診断報告書

2010年 10月 11日 検査
2010年 10月 14日 作成

未承認

ID: 00001996 Name: KUMEYAMA YUUKO Age: 24 Sex: 女

担当医師: M.Terashima 診断医師: M.Terashima



所見

頭部、頸部MRA
 主要な動脈は良好に描出され、明らかな狭窄や動脈瘤などの病変は指摘できません。